EIN

SYMPTOMLOS VERLAUFENER FALL

VON

KLEINHIRNTUMOR

(TUBERKELKNOTEN IM OBERWURM)

MIT MENINGITIS CEREBROSPINALIS TUBERCULOSA.

INAUGURAL-DISSERTATION

ZUR

ERLANGUNG DER DOCTORWÜRDE

DER

HOHEN MEDICINISCHEN FACULTÄT

DER

GROSSHERZOGL. BADISCHEN RUPERTO-CAROLA-UNIVERSITÄT

ZU HEIDELBERG

VORGELEGT VON

RUDOLF LEIMBACH,

APPROB. ARZT AUS HEIDELBERG, VOLONTÄRASSISTENT A. D. MED. KLINIK IN HEIDELBERG.

Decan und Referent: Geh. Hofrath Prof. Dr. ERB.

LEIPZIG,

DRUCK VON J. B. HIRSCHFELD.

1891.

Von welcher Bedeutung die genaue Untersuchung von Tumoren oder Defecten im Kleinhirn nicht allein für die Diagnostik der Erkrankungen des Cerebellum, sondern auch zur Erforschung der Kleinhirnbahnen ist, hat Becker in Virchow's Archiv [1]) gezeigt. Er weist darauf hin, dass alle bis jetzt aufgestellten Hypothesen noch lange nicht bestätigt sind, und auch die Experimente am Thiere keinen genügenden Aufschluss geben über die Function der verschiedenen Kleinhirnabschnitte. Auch Nothnagel hat schon früher angegeben, dass Zerstörungen der Kleinhirnhemisphären fast vollständig symptomlos verlaufen können; nach dieser Beobachtung stellt man nun häufig die Diagnose auf einen Tumor des Cerebellum, wenn die Erscheinungen einer Neubildung in der Schädelhöhle, wie Neuritis optica, anhaltende Kopfschmerzen u. s. w. bestehen, ohne dass irgend welche Zeichen vorhanden sind, welche eine genauere Localisation ermöglichen. Diese allgemeinen Symptome eines vermehrten Druckes in der Schädelhöhle treten nämlich, wie schon öfters beobachtet wurde, am frühesten auf, wenn durch irgend eine Ursache eine Raumbeschränkung in der hinteren Schädelgrube hervorgerufen wird, da in diesen Fällen sehr rasch Hydrocephalus entsteht. Nur ganz selten aber, behauptet Nothnagel, besteht eine Wurmläsion,

1) Ein Fall von hochgradiger Zerstörung des Kleinhirnwurmes nebst casuistischen Beiträgen zur Lehre der sogenannten cerebellaren Ataxie von Dr. E. Becker Virchow's Archiv. Bd. 114. 1888. S. 173.

ohne dass Ataxie oder Gleichgewichtsstörung vorhanden ist. Auch Gowers weist im neurologischen Centralblatt 1890 Nr. 7 von Neuem auf die Bedeutung des Kleinhirnmittellappens für die Erhaltung des Körpergleichgewichtes hin. Ob es nun gerade auf bestimmte Bezirke des Wurms ankommt, darüber bestehen noch keine Angaben, dagegen legt Nothnagel vor Allem auf die Ausdehnung der Wurmzerstörung Gewicht und meint, wenn z. B. ein Tumor noch grössere Strecken des Wurmes unversehrt gelassen hat, ausserdem sehr langsam gewachsen ist, dann könnte allerdings die Ataxie fehlen. Dieses kann man sich auch so erklären, dass, während gewisse Bahnen nur ganz allmählich zu Grunde gerichtet werden, andere deren Functionen übernehmen, wie man es sich ja für einige Abtheilungen des Grosshirns ebenfalls vorstellt. Trotz Alledem bleibt es jederzeit überraschend, wenn bei der Section ein Tumor des Cerebellum, und besonders noch des Wurms, auftaucht, ohne dass der betreffende Mensch jemals Zeichen einer solchen Läsion gehabt hatte. Dies war in unserer Beobachtung der Fall, bei welcher nur eine Meningitis cerebrospinalis tuberculosa diagnosticirt worden war, während sich später 3 Tuberkelknoten ergaben, deren einer den grössten Theil des Oberwurms zerstört hatte. Werthvoll wird der Fall hauptsächlich noch dadurch, dass der Patient vor seinem Tode einige Zeit in der Klinik selbst beobachtet werden konnte, wobei die Symptome eines Kleinhirndefects doch sicher hätten auffallen müssen; gerade deswegen verdient er auch die grösste Beachtung. Die genaue Localisation und die schon makroskopisch sichtbare, scharfe Abgrenzung des zu beschreibenden Tumors gaben auch sofort Anlass zu dem Gedanken, es sei hier Gelegenheit gegeben, etwas Genaueres über die Localisation der cerebellaren Ataxie zu finden; in wie fern sich diese Hoffnung erfüllt hat, muss sich noch zeigen.

Krankengeschichte.

Anamnese. G. S., 25jähriger Tagelöhner. Der Vater des Patienten ist gesund, die Mutter starb an Zehrung; 3 Geschwister starben sehr früh an unbekannter Krankheit, 5 Geschwister leben und sind gesund.

Patient war angeblich in seiner Jugend gesund. Von 1884—1887 diente er als Soldat; während dieser Zeit erhielt er einen Hufschlag ins Kreuz, weshalb er 3 Wochen im Spital lag. Im Jahre 1887 erkrankte er an Husten, fühlte sich sehr matt, hatte besonders in der Nacht starke Fussschweisse; nach 8 Wochen besserte sich sein Zustand, so dass sich Patient am Ende seiner Dienstzeit vollständig wohl fühlte; doch bemerkte er um diese Zeit bereits eine knopfförmige Anschwellung am rechten Rippenbogen, welche weder geröthet noch schmerzhaft war. Anfang

Februar 1888 bekam er eine schmerzhafte Schwellung an der Aussenseite des rechten Kniegelenks und Schmerzen in der Gegend der Austrittstelle des Nervus ischiadicus dexter. Im Jahre 1888 bildete sich eine Schwellung am rechten und linken Vorderarm auf der Beugeseite, welche nach einigen Wochen aufbrach; aus der Oeffnung entleerte sich Eiter und eitrige Fetzen. Seit Mitte September bestehen leichte Kopfschmerzen, welche dem Patienten keine weiteren Beschwerden verursachten. Am 16. October 1888 wurden die tuberculösen Herde auf der hiesigen chirurgischen Klinik gespalten, mit dem scharfen Löffel ausgeschabt, Drainage eingelegt; die Abscesshöhlen wurden zeitweise mit Sublimatlösung ausgespült, verkleinerten sich ziemlich rasch, secernirten nur wenig, so dass am 24. October 1888 das letzte Drainageröhrchen entfernt, die Wunden nur mit Jodoformgaze tamponirt werden konnten. Dabei hatte Patient kein Fieber, doch fühlte er sich nicht wohl, klagte fortwährend über grosse Mattigkeit. Am 3. November 1888 traten plötzlich Schmerzen im Genick auf, Patient konnte nur unter Schmerzen kleine Drehungen und Beugungen des Kopfes machen. An dem nächsten Tage nahm die Steifigkeit des Nackens zu, Patient bekam heftige Kopfschmerzen und Erbrechen; die Schmerzen strahlten vom Hinterkopfe nach der Stirn zu aus; die Augen waren so schmerzhaft, als ob fortwährend darauf geschlagen würde; Lichterscheinungen waren nicht vorhanden. Das Erbrechen wiederholte sich Morgens und Mittags nach der Milch und dem Kaffee; dabei kein Aufstossen, keine besondere Uebelkeit, keine Schmerzen in der Magengegend; Obstipation. Patient hatte leichtes Herzklopfen; keine Störungen in der Urinentleerung; keine Zuckungen; Bewusstlosigkeit wurde nicht beobachtet. Seit der Bildung der tuberculösen Herde ist Patient abgemagert.

Nach der Transferirung in die medicinische Klinik ergab sich folgender Status praesens am 7. November 1888: Mittelgrosser, etwas abgemagerter Mann von schlechtem Ernährungszustand; Musculatur und Fettpolster sind schwach entwickelt; keine Drüsenschwellung, keine Oedeme. Die Zunge ist etwas belegt, feucht, wird gerade herausgestreckt. Die Halswirbelsäule und Nackenweichtheile ziemlich druckempfindlich; besonders schmerzhaft ist der Druck auf den aus der Reihe der übrigen Dornfortsätze prominirenden Processus spinosus IV; Crepitation oder abnorme Verschiebbarkeit daselbst ist nicht zu constatiren; bei passiven Bewegungen der Halswirbelsäule deutliche Muskelspasmen. Der Kopf ist auf leichtes Beklopfen überall empfindlich, leichter Druck auf die Augen sehr schmerzhaft. Die rechte Gesichtshälfte ist vielleicht etwas voller wie die linke; keine Lähmung im Gebiete der Gehirnnerven. Die Pupillen sind abnorm weit, reagiren reflectorisch und accomodativ träge. Ophthalmoskopisch erscheint beiderseits die Papilla nervi optici prominent, die Papillengrenzen verschwommen, die Venen verbreitert, deutlich geschlängelt; die Gefässscheiden sind theilweise getrübt, die Macula lutea klar; keine Blutung; als Refractionsanomalie leichte Hypermetropie. Rechts besteht Ohrensausen. Sonst keine Störung der Sinnesorgane. Kein Opisthotonus, keine Muskelspannungen in den Extremitäten.

Der Thorax ist ziemlich schmal, flach, Schlüsselbeingruben etwas eingesunken, die Athmung gleichmässig, ruhig; Spitzenstoss des Herzens

im 5. Intercostalraum sichtbar. Die Percussion ergiebt normalen Lungenschall, die Lungenspitzen sind gleich hoch, die unteren Lungengrenzen hinten etwas tief. Die Herzdämpfung von 3. bis 6. Rippe, linkem Sternalrande bis zur linken Mammillarlinie. Vesiculärathmen; reine Herztöne, Herzaction regelmässig.

Das Abdomen ist eingesunken, nicht gespannt, nicht druckempfindlich; sehr deutlich fühlbare Aortenpulsation; keine Leberschwellung, kein deutlicher Milztumor. Der Urin ist klar, dunkel, reagirt sauer; specifisches Gewicht = 1025; kein Albumen, kein Zucker.

Der Puls etwas gespannt, regelmässig, voll, von normaler Frequenz.

Ordin.: Eisbeutel in den Nacken und auf den Kopf.

8. November 1888. Einmal Erbrechen; Schmerzen im Genick beim Schlucken.

M.-T. (Morgentemperatur) = 37,0°, A.-T. (Abendtemperatur) = 37,7.

Ordin.: Einreiben des Kopfes und des Nackens mit 20 proc. Jodoformvaselin.

Calomel 0,3 dreimal.

9. November 1888. Auf Calomel kein Stuhl; Nackenstarre und Nackenschmerzen geringer; sonst Status idem. Stuhl auf Einlauf; die Pupillen sind von normaler Weite, reagiren träge; 3mal Erbrechen. M.-T. = 37,2, A.-T. = 37,5.

10. November 1888. 2mal dünner Stuhl ins Bett; der zweite enthält etwas blutigen Schleim. Seit gestern Abend hat Patient heftige Schmerzen, stöhnt laut, wälzt sich hin und her; die Nackenstarre ist unverändert, die Kopfschmerzen und Nackenschmerzhaftigkeit etwas geringer; sehr viel Schlaf. M.-T. = 37,2, A.-T. = 38,2.

11. November 1888. Morgens sind die Schmerzen geringer, verstärken sich aber am Nachmittage wieder; keine gesteigerten Reflexe. Die Zungenspitze ist beim Hervorstrecken etwas nach rechts abgelenkt, die rechte Gaumensegelhälfte wird beim Phoniren etwas weniger gehoben wie die linke, die Uvula etwas nach links deviirt. M.-T. = 38,0, A.-T. = 38,9.

12. November 1888. Leichter Schwindel. Ophthalmoskopisch ist die Verwaschung der Papillengrenzen eher noch ausgesprochener als bisher, die Venen zeigen eine Schlängelung unter gröberen, ungleichen Windungen, besonders circumpapillär; auch die den Venen aufliegenden Trübungen sind seit der letzten Untersuchung weit zahlreicher geworden. Patient stöhnt andauernd; leichte Kreuzschmerzen; die Zunge weicht deutlicher nach rechts ab. M.-T. = 38,5, A.-T. = 38,9.

13. November 1888. Nachts starke Schmerzen; Patient schrie und stöhnte laut; der Puls ist ausgesprochen gespannt; Hyperästhesie im Bereich der unteren Extremitäten, so dass Patient schon stöhnt, wenn man ihn ganz leise berührt; Schwindel und Kopfschmerzen andauernd; Ohrensausen selten. Die Deviation der Zunge nach rechts ist stärker; ebenso stärkere Parese des rechten Gaumensegels. Die rechte Pupille etwas weiter als die linke. Seit 3 Tagen kein Erbrechen. Seit gestern Abend Retentio urinae; die Blase ist prall gespannt, reicht bis fast zum Nabel, der Leib ist vorgewölbt, auf Druck sehr schmerzhaft; Patient vermag trotz aller Bemühungen keinen Urin zu entleeren.

Das Katheterisiren mit einem elastischen Katheter gelingt leicht; Urinmenge 1200; Urin klar, sauer, enthält kein Albumen, keinen Zucker; spec. Gewicht 1020. M.-T. = 38,4, A.-T. = 38,6.

14. November 1888. Die Kopf- und Nackenschmerzen sind unverändert; die rechtsseitige Zungenparese ist noch stärker geworden; auch die rechtsseitige Mundmusculatur erscheint paretisch; Hyperästhesie nur noch des rechten Beines; keine Lähmungserscheinungen, keine weiteren Muskelspasmen; die Reflexe sind ziemlich lebhaft.

Um 10 Uhr Vormittags ohne weitere Erscheinungen plötzlich Exitus letalis. Nachträglich wurde noch festgestellt, dass Patient bei seinem Eintritt gar nichts von Kopferscheinungen (Schwindel, Schmerz, Erbrechen u. s. w.) geklagt habe und dass an seinem Gang absolut nichts Abnormes bemerkt werden konnte. Auch während unserer Beobachtung ist nicht die mindeste ataktische Störung bei ihm gesehen worden.

Section. (Herr Geh. Rath Arnold.)

Schmaler, etwas asymmetrischer Scheitel. Blutreiche, durchscheinende Dura; im Sinus longitudinalis viel flüssiges Blut. Innenfläche der Dura glatt, ohne Auflagerungen. Schon beim Herausnehmen des Gehirns zeigt sich an der Vorderfläche der Fossa Sylvii rechts ein sulziges, trübes, eitriges Exsudat, in der linken hinteren Schädelgrube bleibt ein ca. 2 Cm. im Durchmesser besitzender rundlicher Tumor an der Dura haften; auf dem Durchschnitt erweist er sich als ein central verkäster, solitärer Tuberkel; Knochen darunter vollständig intact. An der Oberfläche des Tumors haften Fetzchen der Kleinhirnsubstanz; daselbst eine kleine, zackige Höhle. In der rechten Fossa Sylvii Pia stärker injicirt, zudem zahlreiche, deutliche miliare Knötchen. An der Basis ist das Exsudat um das Chiasma herum am reichlichsten, geht von da über den Pons. Auch am Oberwurm spärliches Exsudat, mehr sulzig als eitrig, mit spärlichen miliaren Knötchen. Rechts von der Medulla oblongata in der Kleinhirnhemisphäre eine gelbe, käsige, prominente, derbe Partie, eine gleiche rechts vom Oberwurm; der letztere Knoten geht nach der linken Seite hinüber, sitzt aber mit seiner grösseren Hälfte rechts; der erste prominente Knoten ist im Centrum zu einer kleinen Höhle erweicht, vollständig verkäst, zackig von der Rindenschicht durch eine schmale Zone weisser Substanz getrennt.

Convexseite des Grosshirns stark injicirt, ohne Exsudat; auf Frontalschnitten nirgends tuberculöse Veränderungen, Seitenventrikel leicht erweitert, Consistenz des Grosshirns normal.

Pleurahöhlen leer, linke Lunge frei, rechte Lunge über dem Unterlappen ziemlich fest mit der Costalwand verwachsen.

Herz und Pericard nichts Abnormes.

Pleura pulmonalis links stellenweise getrübt, verdickt; Schleimhaut der Bronchien etwas injicirt, im Lumen wenig schaumiger Schleim. Gewebe des Ober- und Unterlappens blutreich und feucht. Im Oberlappen und im obersten Abschnitt des Unterlappens zahlreiche grössere und kleinere graue Knötchen. Im Oberlappen der rechten Lunge

sind die miliaren Knötchen noch reichlicher als links; im Unterlappen wieder spärlicher. Milz 14 Cm. lang, 8 Cm. breit, 3 Cm. dick. Kapsel wenig gespannt, Gewebe sehr blutreich, trabeculäre Zeichnung undeutlich; ausserdem kleine weissliche Knötchen. Linke Niere mit leicht abziehbarer Kapsel, etwas grösser, sehr blutreich, mässig derb; in der Rinde nahe der Oberfläche einige weissgelbe Knötchen; neben einem der Kelche ein ca. kirschgrosser, gelber Herd. Auch in der rechten Niere vereinzelte weissliche Knötchen. Leber mit bindegewebigen Auflagerungen; das Organ grösser, das Gewebe sehr blutreich, mit dunkelrothen Centren der Acini. Hier und da finden sich, besonders in der Nähe von Gallengängen, miliare Knötchen. Schleimhaut des Kehlkopfs und der Trachea stärker injicirt.

Darm ohne wesentliche Veränderungen. In der Umgebung der Wirbelsäule, in der Höhe des 5.—10. Brustwirbels zahlreiche kleine Abscesse mit eitrigem und bröckligem Inhalt. Die Wirbelkörper stellenweise aufgetrieben und cariös zerstört.

Anatomische Diagnose: Conglomeraltuberkel der Dura mater in der linken hinteren Schädelgrube und in dem Kleinhirn; tuberculöse Meningitis der Basis. Caries des 5. bis 10. Brustwirbels. Miliare Tuberkel in beiden Lungen, der Milz, Leber und beiden Nieren.

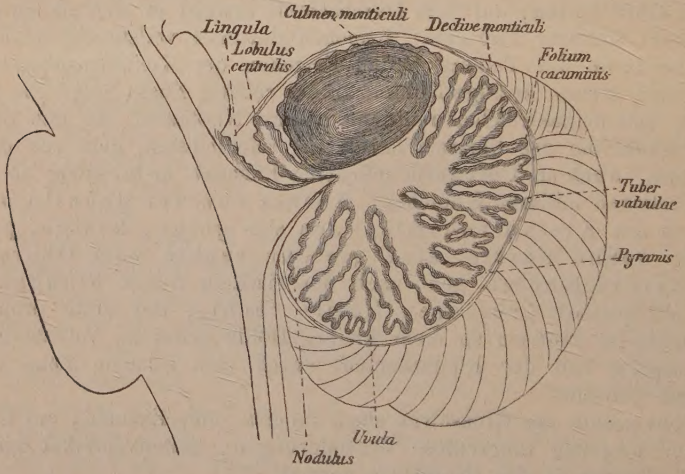

Das Kleinhirn, sowie Medulla spinalis und oblongata und einige Stücke des Grosshirns wurden in Müller'scher Flüssigkeit gehärtet, hierauf mit verdünntem Alkohol längere Zeit behandelt, schliesslich einige Zeit in absoluten Alkohol gelegt, später in Celloidin eingebettet. Die Schnitte wurden nach der Weigert'schen Hämatoxylin-Borax-Ferridcyankaliummethode und mit Boraxcarmin gefärbt, zur Untersuchung der Gefässe mit Alauncarmin und Hämatoxylin-Eosin.

Nach vollständiger Härtung ergab das Kleinhirn folgenden Befund: Durch einen Medianschnitt sind die beiden Hemisphären vollständig getrennt, wodurch man den oberen, grösseren Tumor besser übersehen kann; derselbe hat eine Länge von 2,4 Cm., eine Breite von 1,9 und von unten nach oben eine Ausdehnung von 1,8 Cm. Auch in die linke Hemisphäre reicht derselbe noch etwas hinein, doch hat er sich losgelöst, so dass eine 4 Mm. tiefe Grube entstanden ist. Nach vorn stösst er an den Lobulus centralis, woselbst noch eine dünne Schicht normaler Kleinhirnsubstanz vorhanden zu sein scheint. Nach oben ist der Tumor von Pia überkleidet — ob auch von Kleinhirnsubstanz, lässt sich makroskopisch nicht feststellen —, während von dem Dach des 4. Ventrikels noch eine dünne Lamelle intact aussieht. Von dem Oberwurm ist der vordere Theil vollständig zerstört, während er nach hinten, entsprechend dem Lobus lunatus posterior, in einer Ausdehnung von 1,3 Cm. bis zum Folium cacuminis unversehrt ist. Das Culmen monticuli fehlt vollständig, während das Declive unversehrt zu sein scheint. Die Zerstörung reicht nach unten bis fast in die Mitte des Corpus trapezoides, so dass also der Bezirk auf dem Medianschnitt, welcher dem Lobus lunatus anterior entspricht, ganz von dem Tumor eingenommen wird.

Der zweite Tumor hat eine eiförmige Gestalt von 2,4 Cm. Länge und 1,7 Cm. Breite und ist gegen das Innere der Hemisphäre gerichtet; er sitzt im rechten Lobus cuneiformis, ist von aussen breiter sichtbar wie der erste und nur von Pia überkleidet.

Von dem dritten an der Dura mater haftenden Tumor, welcher ebenfalls eine eiförmige Gestalt hat von 1,7 Cm. Länge, ist nach der Härtung die genaue Localisation am Kleinhirn nicht zu machen, da die bei der Section beobachtete Grube nicht mehr zu finden ist. Die mikroskopische Untersuchung dieses Tumors zeigte typisches tuberculöses Gewebe mit sehr vielen und sehr grossen Riesenzellen, das Innere ist ein grosser Käseherd; normale Kleinhirnsubstanz an der Peripherie desselben lässt sich nicht nachweisen. Gegen die Stelle zu, an welcher der Tumor der Dura mater fest anhaftet, nimmt der Rundzellenreichthum allmählich ab, es tritt reichliches Bindegewebe auf, welches immer ärmer an Granulationszellen wird, bis es in das normale Gewebe der Dura mater übergeht. Diese selbst zeigt nur an manchen Stellen eine Infiltration mit Rundzellen, ausserdem vereinzelte Blutungen, während im Grossen und Ganzen das Gewebe normale Structur hat. Die sehr zahlreichen, stark mit Blut angefüllten Gefässe bieten nichts Pathologisches.

Die Pia des Gehirns zeigt fast überall eine Infiltration mit Rundzellen, welche sich auch in die Sulci hineinerstreckt, an der Unterseite theilweise in einen dicken Belag übergeht, so dass z. B. das Chiasma mit seinen in der Nähe liegenden Gefässen an manchen Stellen in einen Klumpen zusammengefasst wird.

Die Dura mater der Medulla spinalis hat an manchen Stellen einen Belag, welcher zum Theil aus Rundzellen, zum Theil aus mehr structurlosem Gewebe besteht. An der Innenseite findet man im Duragewebe häufig eine stärkere Rundzelleninfiltration, besonders um die Gefässe herum, während diese selbst keine Veränderung erkennen lassen. Die Pia mater des Rückenmarks ist fast überall stark von Rundzellen durchsetzt, ebenso

das Peri- und Endoneurium der Nervenwurzeln. Diese Infiltration erstreckt sich auch in das Rückenmark selbst hinein durch die Fissura mediana anterior, welche sehr stark von der Erkrankung ergriffen ist, an dem Sulcus medianus posterior und längs der eintretenden Gefässe und Bindegewebszüge. Während dieser Process am oberen und mittleren Theile des Rückenmarks ziemlich hochgradig ist, hört er an der Cauda equina fast vollständig auf. Innigere Verwachsungen der Dura mit der Pia mater oder irgend welche Tumoren sind nirgends zu beobachten.

Zunächst richtete ich meine Aufmerksamkeit auf die Gefässe, da bei Meningitis tuberculosa von R. Hirschberg [1]) und A. Hoche [2]) eine typische Endarteriitis und Endophlebitis gesehen wurde. Auch hier zeigen die Gefässe ähnliche Veränderungen, nur noch viel hochgradiger, als in den beschriebenen Fällen; denn an vielen Gefässen findet man nicht nur die Intima erkrankt, sondern auch Media und Adventitia sind von dem Processe, welcher rein tuberculöser Natur ist, ergriffen. Am schönsten sieht man die Veränderungen an Stellen sowohl des Rückenmarks, wie des Gehirns, an welchen die Gefässe entweder vollständig oder auch nur zum Theil in einen Haufen von Granulationszellen eingeschlossen sind. Man findet hier die Erkrankung in verschiedenen Graden, von ganz geringer Endarteriitis oder Endophlebitis bis zur vollständigen Umwandlung in Granulationsgewebe in verschiedenen Uebergangsstadien. Interessant ist es zu beobachten, wie häufig das Endothel nicht gleichmässig im ganzen Umkreis des Gefässes durch Rundzellen abgehoben wird, sondern zuerst nur an der Stelle, an welcher ein kleiner Tuberkelknoten der Wandung ansitzt, und zwar nur auf kurze Entfernung. Im Beginn ist diese Abhebung nur eine geringe, doch bald wird das Endothel in das Cavum der Arterie oder Vene mehr und mehr eingestülpt, so dass nur noch ein schmaler Spalt des ursprünglichen Lumens übrig bleibt, welcher häufig durch Thromben auch noch verschlossen wird. In solchen Fällen ist häufig die dem Krankheitsherde gegenüberliegende Wandung des Gefässes noch vollständig normal. An anderen Gefässen, welche ringsum von den Granulationszellen eingeschlossen sind, beginnt der Process unter der Intima an allen Seiten bei noch intacten Aussenwänden; doch schreitet auch hier meist an einer oder der anderen Stelle die Abhebung des Endothels rascher fort, so dass die Innenfläche des Gefässes buchtig erscheint; manchmal kommt es sogar zu polypösen Bildungen. Beim Fortschreiten des Processes kommt es ebenfalls zur Thrombosirung, nachdem das Lumen fast vollständig geschlossen ist; offenbar tritt bereits vor dem vollkommenen Verschluss durch die Granulationsmassen die Thrombusbildung auf. In solchen Gefässen ist nun die Erkrankung meist auch auf die übrigen Schichten der Wandung ausgedehnt. Zuerst geht die Adventitia zu Grunde, welche bald verschwindet, so dass man an ihrer Stelle nur noch Granulationszellen ohne Reste des ursprünglichen Gewebes sieht. Bei Weitem am meisten Widerstand leistet die Tunica media, welche häufig noch vollkommen intact gefunden wird, wenn die Gefässe bereits thrombosirt, Intima und Adventitia verschwunden oder

1) Inaugural-Dissert. 1887. Heidelberg.

2) Archiv für Psychiatrie und Nervenkrankheiten. 1888. Bd. XIX. Heft 1. S. 200.

nur als einzelne Reste sichtbar sind. Doch bei weiterem Fortschreiten des Processes kann auch sie nicht widerstehen, die Granulationszellen schieben sich zwischen die einzelnen Muskelfasern, welche auseinandergedrängt werden, so dass man schichtenweise zwischen den Haufen von Rundzellen einen dünnen Faden der Elastica, welche sich durch ihre blassrosa Farbe kennzeichnet, unterscheiden kann. An anderen Gefässen ist auch der Zerfall an diesen einzelnen Fäden eingetreten, man sieht noch kleine Stückchen des Gewebes, bis zuletzt diese ebenfalls verschwinden und ein grosser Granulationsherd mit centralem käsigen Zerfall sich darbietet.

Die Erkrankung und Veränderung der Gefässe ist nicht eine rein entzündliche, sondern eine tuberculöse. Hirschberg sah bereits in dem Granulationsgewebe unterhalb des Endothels Riesenzellen, welche ich nicht nachweisen konnte; dagegen gelang es mir, in diesem Gewebe Tuberkelbacillen, wenn auch nur ganz vereinzelt, aufzufinden. Die Untersuchung auf Tuberkelbacillen geschah nach der gewöhnlichen Gabettschen Methode; die Schnitte mussten ungefähr 2 Stunden in der Carbol-Fuchsinlösung bleiben. In dem Tumor, welcher an der Dura haftete, fand man jedesmal Bacillen, allerdings nicht sehr viele, ebenso in dem Belage auf der Dura mater, den Infiltrationen der Pia und in der Umgebung der veränderten Gefässe.

Rückenmark. Auch nach der Färbung zeigt das Rückenmark makroskopisch keine Veränderungen, doch bietet sich mikroskopisch verschiedenes Pathologische. Der tuberculöse Process hat nicht allein die Pia und ihre Fortsätze in das Rückenmark hinein, sowie die Gefässscheiden in demselben ergriffen, sondern auch zur Bildung kleiner Knötchen in der Marksubstanz selbst geführt. Es sind dies kleine Herde, aus Rundzellen bestehend, welche bald direct von der Pia aus in das Rückenmark hinein sich fortsetzen, bald aber in der weissen Substanz an der Wandung eines kleinen Gefässes entstanden sind. Diese Gebilde finden sich auf jedem Querschnitt, das eine Mal spärlicher, das andere Mal wieder sehr zahlreich. Im Anschluss daran sah ich dann die Veränderungen von Nervenfasern, wie sie A. Hoche ebenfalls beschrieben hat, nur dass es hier noch deutlicher ist, wie der pathologische Process sich direct im Anschluss an die tuberculöse Erkrankung bildet. Sowohl in den Tuberkelknötchen selbst, wie um dieselben herum findet man meist eine Anzahl veränderter Nervenfasern, welche sich bei der Weigert'schen, der Borax- und Alauncarminfärbung scharf von den normalen abheben. Der Axencylinder ist gequollen, so dass er bis zum 10—50fachen Volumen sich vergrössert hat, und zeigt ein mehr hyalines Aussehen; um denselben ist an vielen Nervenfasern noch eine Markscheide zu erkennen, während wieder an anderen Stellen die verdickten Fasern sich so dicht aneinanderschmiegen, dass nur noch etwas Gliagewebe dazwischen zu sehen ist. In den Knötchen selbst sind meist nur noch einzelne dieser Schollen vorhanden, während die übrigen Nervenfasern schon vollständig zerfallen sind. Diese Stellen sind insofern bemerkenswerth, als sie den directen Nachweis liefern, dass man es hier mit einer Myelitis tuberculosa zu thun hat. Schönere Bilder findet man dort, wo der tuberculöse Process der Pia sich nur auf die äusserste Schicht

des Rückenmarks ausdehnt, während ein im Anschluss daran entstandener myelitischer Herd ohne Begleitung von Granulationszellen zapfenförmig ziemlich weit in die weisse Substanz hineinragt. Hier liegt eine gequollene Nervenfaser neben der anderen in verschiedener Grösse, so dass man ein klares Bild von der allmählichen Quellung und dem schliesslichen Zerfall der Nerven bekommt.

Die myelitischen Herde sind sehr mannigfaltig; die einen ragen, wie schon gezeigt, zapfenförmig in das Innere, die anderen bilden eine in der Peripherie liegende schmale Zone und umfassen manchmal 30—40 gequollene Fasern. Dann aber sieht man auch mitten in der weissen Substanz, wo von Granulationszellen in der Nähe nichts zu sehen ist, eine einzige oder auch zwei in der erwähnten Weise veränderte Nervenfasern; die umgebenden lassen keinerlei Veränderungen erkennen, was Gestalt und Farbe betrifft. Diese Herde findet man auf allen Rückenmarksschnitten in verschiedener Häufigkeit und Ausdehnung, am meisten in der Höhe der Pyramidenkreuzung, woselbst sie an manchen Präparaten einen fast continuirlichen Kranz an der Peripherie bilden; auch weiter oben, in der Medulla oblongata, finden sich noch einzelne Herde: ein grösserer an der einen Pyramide im Anschluss an ein tuberculöses Knötchen, welches schon makroskopisch sichtbar ist. Die Oliven zeigen normales Aussehen. Von diesen Veränderungen ist in der grauen Substanz, selbst bei genauester Untersuchung, nirgends etwas zu finden; dagegen sind in derselben zahlreiche kleine Blutungen vorhanden. Der Centralkanal ist normal; an manchen Stellen besitzt er ein mit deutlichem Epithel ausgekleidetes Lumen, an anderen ist er obliterirt. Im Uebrigen ist an der Medulla spinalis nichts Pathologisches bemerkbar; auch die Cauda equina zeigt durchaus normale Verhältnisse mit Ausnahme der geringen Infiltration der Pia.

Die noch im Wirbelkanal liegenden Nerven zeigen ebenfalls Veränderungen. Zunächst ist es die Infiltration des Peri- und Endoneurium, welche an manchen Stellen ziemlich hochgradig ist; ausserdem findet man häufig kleine Blutungen sowohl in der Umgebung, wie in den Nervenbündeln selbst. Die kolbigen Anschwellungen, welche von Kahler und Hoche beschrieben sind, fand ich nicht, dagegen sah ich an einzelnen Präparaten dieselbe Quellung der Axencylinder wie im Rückenmark, nur nicht in derselben Grösse und hier ganz vereinzelt; dieselben sind noch deutlich von der Markscheide umgeben, so dass über die Entstehung dieser bei schwacher Vergrösserung hyalin, bei stärkerer körnig aussehenden Schollen kein Zweifel sein kann.

Medulla oblongata. Ausser den oben beschriebenen myelitischen Herden findet sich an der Medulla oblongata nichts Pathologisches; auch an dem Pons ist nichts Abnormes zu sehen, mit Ausnahme sehr kleiner, ganz vereinzelter Anhäufungen von Granulationszellen an der Peripherie. Zerfall von Nerven, resp. die oben beschriebenen Veränderungen sind nicht zu bemerken; ebenso zeigen die in demselben gelegenen Kerne normales Aussehen. Der Boden des 4. Ventrikels ist bedeckt mit einer structurlosen, bei stärkerer Vergrösserung körnig aussehenden Masse, welche einzelne Rundzellen enthält. Das Epithel ist grösstentheils verschwunden.

Gehirn. An den hauptsächlich zur Untersuchung der Gefässe aufgehobenen Stücken des Cerebrum waren ausser den Erkrankungen der Arterien und Venen keine grösseren Veränderungen zu finden. Ganz vereinzelt sind in der Peripherie der Rinde kleine Herde von Rundzellen, welche sich nicht weit ausdehnen und infolge dessen auch keinen Einfluss auf die Gehirnsubstanz gehabt haben.

Kleinhirn. Zur mikroskopischen Untersuchung wurde der Tumor im Wurm mit seiner Umgebung herausgenommen und durch einen Frontalschnitt in der Mitte zertheilt. Von der vorderen Hälfte wurden Schnitte in der Frontalebene, von der medialen hinteren in der Sagittal-, von der lateralen hinteren Partie in der Transversalebene angelegt. Dabei fand sich, dass nach vorn, also der Lobulus centralis, noch Reste normaler Kleinhirnsubstanz übrig sind; oben wird der Tumor nur von einer dünnen Lamelle der äusseren, grauen Schicht bedeckt, welche aber nicht mehr die ursprüngliche Structur zeigt. Diese Masse ist bei der Weigert'schen Färbung graubraun, zeigt keine deutlichen Zellen und Fasern, sondern hat mehr ein gekörntes Aussehen; auch die Farbe ist nicht dieselbe wie bei der normalen Rinde. Vom Dach des 4. Ventrikels sind nur noch Spuren vorhanden, welche ebenfalls diese graubraune Farbe haben, aber noch mehr bröcklig zerfallen sind wie die oben deckende Schicht. Im Uebrigen ist der Tumor in die Hemisphäre hineingewachsen, wobei er zunächst hauptsächlich der weissen Substanz folgt, welche dem Zerstörungsprocess den geringsten Widerstand entgegengesetzt hat. Mit am frühesten gehen die Purkinjé'schen Zellen zu Grunde, welche schon verschwunden sind, wenn die Körner-, Faser- und äussere graue Schicht noch anscheinend normale Verhältnisse darbieten. Diese Beobachtung kann man fast an allen Schnitten machen. Am spätesten fällt die äussere graue Schicht dem Untergang anheim, wie dies sowohl an der Bedeckung des Tumors, als auch an den mehr central gelegenen Partien zu sehen ist. Der Zerfall der Kleinhirnsubstanz erstreckt sich aber nur so weit, als der tuberculöse Process reicht, welcher dadurch ziemlich scharf abgegrenzt ist; darüber hinaus findet man nirgends eine Degeneration in einer der verschiedenen Schichten; auch die Purkinjé'schen Zellen sind überall in normaler Grösse und Zahl vorhanden. Denselben Befund hat man auch an dem in der rechten Hemisphäre gelegenen Tumor. Ausserdem wurden noch Schnitte durch die linken Kleinhirnschenkel in zur Richtung senkrechter Ebene angelegt. Auch in diesen findet sich nirgends eine Degenerationsstelle. Die rechten Kleinhirnschenkel hatten leider so gelitten durch die Präparation oder sonst irgend einen Umstand, dass sie nicht mehr schnittfähig waren; doch hat dies ja für die Bedeutung des Falles keinen weiteren Einfluss.

Epikrise. Was zunächst den mikroskopischen Befund betrifft, so zeigt uns dieser Fall wieder einmal, wie hochgradige Veränderungen eine tuberculöse Meningitis hervorzurufen im Stande ist; aus der Erkrankung der Gefässe geht ferner klar hervor, warum die Therapie in solchen Fällen machtlos ist. Die Entstehung der Meningitis tuberculosa, wie auch der Tuberkelknoten im Kleinhirn, ist

auf die Tuberculose der Knochen oder Lungen zurückzuführen. Merkwürdig ist die Ursprungsstelle der Tumoren. Der eine bildete sich offenbar an der Dura mater, an welcher er auch haften blieb, der andere dürfte wohl an der Pia entstanden, von da in die rechte Hemisphäre hineingewachsen sein und sich in der leichter zerstörbaren weissen Substanz mehr ausgedehnt haben; der dritte Tuberkelknoten im Wurm aber hat seinen Ausgangspunkt in der weissen Substanz des Oberwurms selbst, wie aus der noch vollständigen Bedeckung mit der äusseren, grauen Schicht zu entnehmen ist. Dieser Entstehungsort ist ziemlich selten, indem die meisten Tuberkelknoten des Kleinhirns nur auf der Dura entstehen, von da in die Substanz hineinwachsen und die Anlage zu neuen Krankheitsherden geben. Näheres über die Localisation und Grösse der Kleinhirntuberkel im Allgemeinen will ich hier nicht mehr erwähnen, da dasselbe schon in sehr ausgiebiger Weise von W. C. Krauss[1]) abgehandelt ist und überhaupt eine genauere Besprechung dieses Punktes gar keinen Werth hat.

Was die gequollenen Axencylinder in dem Rückenmark betrifft, so glaube ich, dass nur ein Theil derselben einer wirklichen Myelitis tuberculosa zuzuschreiben ist; hierher rechne ich vor Allem die an der Peripherie liegenden Herde und diejenigen, welche in einer Ansammlung von Granulationszellen eingeschlossen oder wenigstens dicht daneben liegen. Die Veränderung der anderen Nervenfasern, welche sich in vollkommen normaler Umgebung finden, dürfte aber auf beginnenden Zerfall infolge auf- und absteigender Degeneration nach weiter unten oder oben gelegener Erkrankung der betreffenden Fasern zurückzuführen sein. Ebenso kann es zweifelhaft sein, welche Ursache man für die Quellung der Fasern in den peripheren Nerven annehmen will. Eines möchte ich noch hinzufügen. Wenn A. Hoche bei den von ihm beobachteten Anschwellungen der Nervenwurzeln in einem Falle von Meningitis tuberculosa die Ansicht aufstellt, dass hier zuerst ein Zerfall der Nervenfasern und erst dann Anfüllung der dadurch entstandenen Räume mit Lymphe stattgefunden habe, so findet dies hier seine Bestätigung, da ja der Beginn des Zerfalls in der beschriebenen Quellung des Axencylinders bereits seinen Anfang genommen hat.

In Bezug auf die Einwirkung des Tumors auf das Centralnervensystem selbst und in Bezug auf seine Symptome ergab sich Folgendes: Der Befund an der Medulla spinalis et oblon-

1) Ueber Tuberkelknoten des Cerebellum. Inaug.-Dissert. von W. C. Krauss. Berlin 1888.

gata, dem Pons und den Kleinhirnschenkeln ist derselbe wie in dem erwähnten Fall von Becker; es ist nirgends eine Degeneration in den Kleinhirnbahnen; auch das Krankheitsbild meines Falles ist dasselbe. Denn es ist unzweifelhaft, dass die Tuberkelknoten bereits längere Zeit bestanden haben, ohne irgend welche Symptome zu machen, welche auf eine Affection des Kleinhirns hätten schliessen lassen. Die nach dem Auftreten der Meningitis beobachteten Erscheinungen, z. B. Schwindel und Erbrechen, hätten ja die Diagnose auf einen Gehirntumor veranlassen können, doch sprach alles Uebrige für eine Meningitis; auch die doppelseitige Neuritis optica wird wahrscheinlich erst während der letzten Erkrankung sich gebildet haben, da vorher niemals Sehstörungen angegeben worden sind. Der Kopfschmerz, welcher jedenfalls nicht immer, sondern nur zeitweise und dann in so geringem Grade bestand, dass Patient ihn nicht weiter beachtete, kann fast vollständig unberücksichtigt bleiben, zumal er auch nicht localisirt worden ist. Das Fehlen der cerebellaren Ataxie kann man sich nach Nothnagel und Bernhardt[1]) erklären erstens aus dem Umstande, dass immerhin noch relativ grosse Theile des Wurms erhalten geblieben sind, und ferner das Wachsthum des Tumors im Oberwurm ein sehr langsames war.

Von besonderem Interesse war es für mich, im neurologischen Centralblatte 1890 Nr. 15 zwei Fälle von Kleinhirntumoren zu finden, welche ungefähr dieselbe Grösse und eine ähnliche Localisation wie der von mir beschriebene Tumor hatten. Der erste ist von Kusnezow[2]) bearbeitet, wobei es sich um ein „Endotheliom" handelte. Die 65jährige Patientin, welche an Altersblödsinn litt, hatte ausserdem deutliche Gleichgewichtsstörung, schwankte stark beim Gehen und Stehen; paretische Erscheinungen an den Beinen waren nicht vorhanden. Ferner waren Schwindelgefühl und Kopfschmerzen vorhanden, welche in den Scheitel und Hinterkopf verlegt werden. Durch den bei der Section am Tentorium cerebelli aufgefundenen Tumor von 2½ Cm. Länge und 1½ Cm. Breite- und Höhendurchmesser waren der Monticulus und das Declive abgeflacht worden. Der zweite Fall, von Autokratow[3]) beschrieben, betrifft einen 27jährigen Soldaten, welcher an Phthisis pulmonum litt. Der-

1) Arbeit von Dr. E. Becker, Virchow's Archiv. Bd. 114.

2) Ein Fall von Tumor cerebelli. (Wjestnik psichiatrii i nevropatologie. 1890. VII. 2.)

3) Zur Frage der Kleinhirngeschwülste. (Wjestnik psichiatrii i nevropatologie 1890. VII. 2.)

selbe erkrankte zuerst an Kopfschmerzen mit zeitweise auftretendem Schwindel und Parakusien; sechs Wochen darauf nahm die Sehkraft ab, zwei Wochen später erst begab er sich in das Lazareth. Hier wurde folgendes Krankheitsbild gefunden: Erweiterungen der Venen am Augenhintergrunde, Blutungen in der Papilla nervi optici; taumelnder Gang, Unfähigkeit, beim Gehen das Gleichgewicht zu bewahren, epileptiforme Anfälle, Erbrechen, sehr heftige Kopfschmerzen in Stirn, Schläfe und Hinterkopf, welche zeitweise vollständig verschwanden; keine Lähmungen oder Sensibilitätsstörungen. Die Section ergab einen nussgrossen Tuberkel im Vermis cerebelli.

Wenn ich nun noch ausserdem den Tumor in der rechten Hemisphäre des von mir untersuchten Falles vollständig ausser Acht lasse, wo liegt der Unterschied bei den drei verschiedenen Kleinhirnen? In dem langsamen Wachsthum kann der Grund dafür nicht liegen, dass in dem einen Fall Ataxie vorhanden war, in dem anderen nicht; auch die Grösse der Ueberreste von normalem Wurm kann hier nicht allein ausschlaggebend sein, da der Tumor in dem Cerebellum aller 3 Beobachtungen ungefähr gleich gross war; im Gegentheil, heisst es in der Arbeit von Kusnezow, dass durch den Druck der Wurm nur abgeflacht worden ist, während hier die Zerstörung bis zum Dach des 4. Ventrikels eingedrungen war. Allerdings kann man hier den Einwand erheben, dass bei einem Tumor, welcher nicht in der Substanz des Wurms selbst liegt, sondern nur durch Druck auf denselben einwirkt, ganz andere Nervenbahnen noch gestört sein können. Die direct betroffenen Theile leisten vielleicht mehr Widerstand, als solche, welche in der Nachbarschaft liegen, wodurch diese zerstört werden, jene aber intact bleiben; man sieht ja auch am Rückenmark sehr häufig, dass nicht die direct gedrückten Fasern degeneriren, sondern solche, welche sich unter oder neben denselben befinden. Nach dieser Anschauung kann bei dem Kusnezow'schen Falle der Oberwurm noch normal sein, während sich die Druckwirkung erst weiter unten, also vielleicht in der Pyramis, dem Nodulus oder sonst an einem Abschnitte des Wurms geltend macht. So bekommt der anscheinend fast gleiche Fall eine ganz andere Stellung bei der Frage der cerebellaren Ataxie. Was die zweite Beobachtung von Autokratow betrifft, so kann ich leider nicht bestimmen, welcher Theil des Wurms zerstört war, da mir nur das Referat aus dem neurologischen Centralblatt vorliegt, in welchem der Tumor nicht genauer localisirt ist; so viel jedoch kann man entnehmen, dass unter allen Umständen mehr wie in dem von mir untersuchten Kleinhirn zu Grunde gegangen war.

In zwei anderen in den letzten Jahren untersuchten Fällen von cerebellarer Ataxie [1]) ist der Verlust von normaler Kleinhirnsubstanz ein so hochgradiger, dass dieselben hier nicht in Betracht kommen: in dem ersten ist beinahe der ganze Wurm zerstört, in dem zweiten ist von der Wurmsubstanz überhaupt nichts mehr übrig.

Noch eine dritte Arbeit, welche ich schon einmal erwähnte, könnte berücksichtigt werden. W. C. Krauss beschreibt einen Patienten, welcher an epileptiformen Anfällen, Kopfschmerzen, Schwanken und Schwindel beim Gehen und Benommenheit leidet. Die Section ergiebt 6 bohnen- bis haselnussgrosse Tumoren, welche in Ober- und Unterwurm, rechte und linke Kleinhirnhemisphären vertheilt sind. Leider hat es der Verfasser unterlassen, diese Tumoren genauer zu localisiren, und sich in seiner Arbeit darauf beschränkt, das Gewebe eines Tuberkelknotens zu beschreiben und an der Hand der Literatur festzustellen, wie gross Tuberkelknoten des Kleinhirns überhaupt werden, was für eine Form sie haben können und in wie viel Procent der bis jetzt beobachteten Fälle das männliche oder weibliche Geschlecht betroffen wurde; diese Dinge scheinen mir nicht von Wichtigkeit zu sein. Jedenfalls aber ergiebt sich aus dem Sectionsprotokoll, dass ausser dem Oberauch noch der Unterwurm ergriffen ist.

Ein Grund, das Fehlen der Ataxie zu erklären, ist wie in dem Becker'schen Falle darin zu suchen, dass auch hier die Kleinhirnseitenstrangbahnen, die Olive, das gekreuzte Corpus restiforme, das Vliess, der Bindearm und der rothe Haubenkern der gekreuzten Seite, welchen Edinger für die Erhaltung des Körpergleichgewichts grosse Bedeutung zuschreibt, vollkommen normales Verhalten zeigen. Ein anderer liegt in der Localisation der Wurmläsion. Beim Vergleich unseres Falles mit den oben erwähnten nicht allein, sondern auch mit anderen in den letzten Jahren veröffentlichten komme ich nämlich noch zu einem Resultat, welches mir von einiger Wichtigkeit zu sein scheint. Bei allen Beobachtungen, in welchen sich Ataxie vorfand, erstreckt sich die Zerstörung immer auf grössere Abschnitte des Kleinhirns, sei es der Hemisphären oder des Wurms, nie aber ist nur dieser Theil des Vermis superior, welcher genau dem Lobus lunatus anterior entspricht, allein betroffen. Deshalb glaube ich annehmen zu dürfen, dass der von mir beschriebene Tumor keine Ataxie erzeugt hat, weil eben nichts weiter von

1) Carl Hafner, Ein Fall von Gehirntumor. Berliner klinische Wochenschrift 1889. Nr. 31, und Wilh. Wetzel, Zur Diagnostik der Kleinhirntumoren. Inaug.-Dissert. Halle a. d. S. 1890.

dem ganzen Wurm als nur der Abschnitt entsprechend dem Culmen monticuli dem Untergange anheimgefallen war; der Tumor in der rechten Hemisphäre und der an der Dura mater haftende können vollständig ausser Acht gelassen werden. Von Druckwirkung des Tumors auf fernerliegende Theile des Kleinhirns kann nicht die Rede sein, da nirgends eine Degeneration an anderen Stellen zu sehen ist, der Tuberkel vielmehr nur durch directes Weiterwachsen seine Umgebung zerstört hat. Allerdings giebt es auch Fälle, in denen noch grössere Theile des Wurms degenerirt sind, ohne dass Symptome vorhanden gewesen waren; dies hat jedoch keinen Einfluss auf meine Schlussfolgerung.

Während beim Menschen von allen in den letzten Jahren veröffentlichten Fällen von Kleinhirntumoren oder sonstigen Defecten des Cerebellum — ich ziehe natürlich nur solche in Betracht, wobei einzig und allein das Kleinhirn afficirt war — nie eine absteigende Degeneration der Kleinhirnbahnen beobachtet wurde, verhält sich dies beim Thiere ganz anders. Schon im Jahre 1886 hat Marchi[1]) nach bei Hunden, Affen und anderen Thieren ausgeführten Kleinhirnzerstörungen absteigende Degenerationen gefunden, und ähnliche Erfahrungen theilt Borgherini[2]) mit. Nach dessen Mittheilungen erzeugt die vollständige Abtragung des Kleinhirns das Bild der spinalen Ataxie mit Betheiligung des Kopfes und Halses, ohne Sensibilitätsstörungen und Herabsetzung der Muskelkraft. Partielle Läsion des Kleinhirns mit theilweiser Erhaltung des Wurms ergab Degeneration in den Pedunculi cerebelli derselben und in der unteren Olive der entgegengesetzten Seite, während bei vollständiger Vernichtung des Kleinhirns sich diese Degeneration auf beide Seiten erstreckte. Die im Gegensatz hierzu absolut negativen Befunde beim Menschen veranlassten Martinotti und Mercandino[3]) zu dem Ausspruche, möglicherweise sei bei den Versuchsthieren der Faserverlauf ein anderer, als beim Menschen.

Einen Fall, welcher Aehnlichkeit hat mit den Resultaten an Hunden, demonstrirte Moeli auf der 62. Versammlung deutscher Naturforscher und Aerzte zu Heidelberg. Es handelt sich um die Entwicklungshemmung einer Kleinhirnhemisphäre durch

---

1) Sulle degenerazioni consecutive all'estirpazione totale e parziale del cerveletto, pel Dott. V. Marchi. (Rivist. sperim. di Freniatr. 1886. XII.)

2) Études sur la physio-pathologie du cervelet. Expériences du Dr. A. Borgherini. (Archives Italiennes de Biologie. Tome XI. Fasc. I.)

3) Ricerche sulle Alterazioni del midollo spinale concomitanti le lesioni cerebellari, dei Dott. S. Martinotti e F. Mercandino. (Il Morgagni. 1888. XXX. 1.)

Veränderung der rechten unteren Hinterhauptsgrube. Die Hemisphäre war bis auf $^1/_4$—$^1/_5$ des Volumens der anderen reducirt, zeigte aber im Grossen und Ganzen dieselbe Bildung: „Hochgradiger Schwund der gegenüberliegenden Olive, der Olivenfaserung, der gleichseitigen Fibrae arcuatae externae. Mässige Abnahme der inneren, keine erhebliche der hinteren Nebenolive. Cerebralwärts erscheint das Corpus restiforme rechts durch Fehlen der auf Frontalschnitten schräg und längs getroffenen Fasermassen stark verkleinert. Die Hirnnervenfasern lassen eine deutliche Differenz in Kernen und Fasern zwischen rechts und links nicht erkennen, ausser dem rechten Nervus acusticus. Dieser sowie die den mit zahlreichen Zellen versehenen vorderen Kern des Acusticuskerns durchsetzenden Faserzüge und die Striae acusticae der rechten Seite sind deutlich schwächer. Mittlerer und oberer Kleinhirnschenkel und rother Kern sind viel schwächer. Eine hochgradige Verminderung hat ferner die untere Schleife der linken Seite erfahren.“

Doch auch dieser Fall kann den Hypothesen über Kleinhirnbahnen und secundäre Degenerationen derselben keine grosse Stütze verleihen, da man nicht übersehen kann, ob derselbe Druck, welcher die Missbildung der Kleinhirnhemisphäre zur Folge hatte, nicht auch noch auf andere Gebiete eingewirkt hat. (Ich erwähne diesen Fall nur, obwohl es sich nicht um einen Wurmdefect handelt, im Anschluss an die Frage der absteigenden Degeneration der Kleinhirnbahnen.)

Hieran anschliessend will ich noch die in den 2 letzten Jahren veröffentlichten Fälle von Defecten des Kleinhirns zusammenstellen mit Ausnahme der bereits oben erwähnten; die Kleinhirntumoren der früheren Jahrgänge sind bereits von Bernhardt und in der erwähnten Arbeit von W. Wetzel zusammengefasst.

1. Two cases of brain disease, by Dr. G. Buchan. Symptome: Kältegefühl auf der rechten Seite des Kopfes bis in das Gesicht, mit Thränen des Auges und Zuckungen der Lider; heftige Kopfschmerzen vom rechten Hinterhaupt nach dem rechten Auge; Erbrechen, Schwindelgefühl, Mattigkeit; Schwanken der Beine beim Gehen und Stehen; der Kopf ist nach rechts und hinten gezogen. Keine Sensibilitätsstörungen oder Lähmungen.

Section: Eigrosse Abscesshöhle in der linken Hemisphäre.

2. A tumour compressing the middle lobe of the Cerebellum, by G. J. Preston (Journal of nervous and mental disease. 1889. XIV. p. 251). Das Hauptsymptom bestand im vollständigen Fehlen des Muskelsinnes.

Kein reiner Fall, weil sich der Tumor auch auf den Balken und die Vierhügel erstreckte.

3. Cerebellar tumour, by Railton (The Brit. med. Journal 1889. 25. März. p. 1174). 7 Monate lang krankes Kind, links hemiparetisch, fällt leicht nach links beim Aufsitzen im Bett.

Section: Wallnussgrosser Tumor im rechten hinteren Lobus des Kleinhirns.

4. Tumour of the cerebellum, by J. A. Booth (Journal of nervous and mental disease. 1889. XIV. p. 165).

Keine cerebellare Ataxie.

Kein reiner Fall, da der Tumor auch auf die Medulla oblongata und die Grosshirnschenkel gewirkt hat; ausserdem Hydrocephalus ventriculorum.

5. Abscess of the Cerebellum, following chronic Otitis media; Trephining; death; by W. Milligan (Brit. med. Journal 1890. 1. Febr. p. 231).

Keine bestimmten Erkennungszeichen für die Localisation des Processes.

Section: Wallnussgrosse Abscesshöhle nach vorn und oben in der Mitte des rechten Lobus des Kleinhirns.

6. Notes on a case of tumour of the cerebellum with an absence of all symptoms, by Macdonald (Brain. 1890. Spring-Number).

Keine Symptome.

Section: Sehr grosser Tumor in der linken Kleinhirnhemisphäre.

Besonders die 3 letzten Fälle in Vereinigung mit dem meinigen zeigen von Neuem, dass die Diagnose auf Erkrankung des Kleinhirns nicht immer mit Sicherheit gestellt werden kann, dass sogar hochgradige Veränderungen des Cerebellum, selbst wenn sie den Wurm betreffen, ohne jedes Symptom vorhanden sein können. Die Bedeutung des beschriebenen Falles liegt gerade darin — und deswegen wurde er auch genauer untersucht —, dass die Section eine fast vollständige Zerstörung des Oberwurms ergab, während vor der letzten Erkrankung des Patienten keine Zeichen einer Kleinhirnläsion vorhanden waren. Vor Allem fehlte jede Spur von Ataxie oder Gleichgewichtsstörung, Patient hatte niemals früher Schwindel und Erbrechen; die Kopfschmerzen, welche einmal von dem Patienten angegeben worden sind, kann man fast ganz ausser Acht lassen, jedenfalls waren sie so gering, dass die Diagnose eines Tumors in der Schädelhöhle überhaupt gar nicht in Frage kommen konnte.

Zum Schluss meiner Arbeit spreche ich Herrn Geh. Hofrath Prof. Erb für die Anregung zu derselben und für Ueberlassung des Präparates, Herrn Prof. J. Hoffmann für die Anleitung bei der Bearbeitung des Materials meinen verbindlichsten Dank aus.